vorpain,

cocèle encéphaloïde,

d'un texte historique et descriptif illus- En carton. . . . . 125 »

obilier de la Couronne et des grandes ections publiques et particulières du e et du XIVe siècle. Mobilier civil, mobilier gieux. 2 vol. Album en carton. . . . . 120 »

VILLÉE (Léon). **Architecture et déco- ions turques** au XVIe siècle. L'ouvrage se ipose de 50 planches in-folio, gravées ou rimées en couleur, d'un texte descriptif gravures intercalées par M. Léon Par- ie et d'une préface de M. Viollet-le-Duc. 120 »

JENET. **Matériaux d'architecture, de sculpture et d'ornements** classés par ordre alphabétique. Dictionnaire de dessins de tous genres pour les industries du bâtiment. 12 livr. par an comprenant environ 300 motifs. Quatre années parues à 15 fr. — Abonnement 1875-1876. . . . . 22 »

Portefeuille de Liénard, pour paraître complet en novembre prochain, motifs inédits applicables aux arts et à l'industrie. Dernière composition du célèbre artiste. 1 vol. in-fol. contenant 125 planches gravées, réunies dans un carton. . . . . 125 »

Relié . . . . . 135 »

L'ORNEMENT POLYCHROME

CENT PLANCHES EN COULEURS OR ET ARGENT

CONTENANT ENVIRON 2,000 MOTIFS DE TOUS LES STYLES

ART ANCIEN ET ASIATIQUE, MOYEN AGE, RENAISSANCE, XVIIe ET XVIIIe SIÈCLE

ecueil historique et pratique publié sous la direction de M. A. Racinet, l'un des dessinateurs du *âge et de la Renaissance*, des *Arts somptuaires*, de la *Collection Soltikoff*, etc., avec des notes atives et une introduction. 1 vol. grand in-4°.

En feuilles, dans un carton. . . . . 150 fr.

t ouvrage offre aux décorateurs plus de 2,000 motifs, tous de valeur et presque tous inédits, répartis et iés dans les cent planches coloriées, qui sont composées de manière que chacune d'elles, en dehors des éléments dont elle est formée, offre un aspect agréable et harmonieux.

ns ce vaste ensemble de sujets pris aux meilleures sources, *architectes*, *sculpteurs*, *peintres*, *décorateurs*, *nts de meubles*, *d'étoffes ou de papiers peints*, *tapissiers*, *joailliers*, *bijoutiers*, etc., trouveront facilement lèles dont ils veulent faire l'application.

OUVRAGES ILLUSTRÉS

LE TOUR DU MONDE

JOURNAL DES VOYAGES

PUBLIÉ SOUS LA DIRECTION DE M. ÉDOUARD CHARTON

ET TRÈS-RICHEMENT ILLUSTRÉ PAR NOS PLUS CÉLÈBRES ARTISTES

La Collection comprend actuellement 31 volumes qui contiennent plus de 10,000 gravures.

Prix. . . . . 403 fr.

Chaque volume se vend séparément.

LIBRAIRIE Rue Racine PARIS

MAGASIN PITTORESQUE

43 vol. in-4° et 1 vol. de tables. . 308 fr.

Chaque volume contient environ 500 gravures et le texte de 9 vol. in-8° ordinaires

SARCOCÈLE ENCÉPHALOÏDE

ABLATION AU MOYEN DE LA GALVANOCAUSTIQUE THERMIQUE

CICATRISATION

PAR M. LE DOCTEUR A. MORPAIN

Depuis les travaux de G. Crussell, J. Marshall, Nélaton, Middeldorpf, Ellis, Braun (de Vienne), Grünewaldt (de Saint-Pétersbourg), etc., la galvanocaustique a fait des progrès constants, mais lents, à cause du matériel instrumental et du maniement délicat des appareils. Il y a déjà un certain nombre d'années que nous nous sommes occupé d'en rechercher les applications dans les cas ordinaires de la chirurgie, et nous avons publié quelques observations tendantes à démontrer les avantages de cette méthode pour l'ablation de tumeurs cancéreuses du sein, de tumeurs fibreuses intra-utérines, de polypes de la grande lèvre, de lipomes, de varicocèles, de phimosis, de fistules anales, etc.

Nous publions aujourd'hui l'observation d'un sarcocèle encéphaloïde enlevé au moyen de la galvanocaustique thermique, afin d'appeler l'attention des chirurgiens sur l'emploi de ce nouvel agent de cautérisation dans le traitement de cette affection.

M. M..., né à Saint-Nazaire (Var), âgé de cinquante-quatre ans, employé supérieur dans un ministère de Paris, tempérament lymphatique nerveux. Ses antécédents sont les suivants : Son père et l'un de ses frères sont morts en Amérique ; sa mère est morte à l'âge de soixante-dix-sept ans d'hématémèse ; il a perdu un autre frère à soixante ans, d'une péricardite. Pendant sa jeunesse, il a été atteint de plusieurs blépharites glandulo-ciliaires, qu'un vésicatoire appliqué à la région postérieure du cou a fait disparaître. A vingt et un ans, il a contracté une blennorrhagie, qui a été complétement guérie. Il y a douze ans, il fut atteint d'acne punctata, pour laquelle il a suivi plusieurs traitements sans succès. En 1862, il fit une saison aux eaux de Baréges, dans l'espoir de guérir son affection cutanée ; il en revint avec de fréquentes céphalalgies, qui tendent à diminuer de plus en plus depuis deux ans. Venu à Paris en 1845, il s'est marié en 1863 ; il n'a pas eu d'enfants.

Dans le courant du mois d'août 1868, il s'aperçut pour la première fois que le testicule droit était plus volumineux que le gauche, mais indolent. Il attribua ce gonflement à l'usage journalier d'un pantalon lui serrant trop les cuisses. Consulté à cette époque, je l'engageai à faire de légères frictions avec une pommade à l'iodure de plomb, et à soutenir l'organe avec un suspensoir.

Le 3 janvier 1869, j'examinai M. M... avec M. le docteur Amussat. Le testicule droit avait alors le volume d'un œuf de poule ; il n'existait pas de transparence, mais on percevait une fluctuation superficielle à la partie supérieure. Une ponction exploratrice, faite avec une aiguille cannelée, fournit une petite quantité de sérosité sanguinolente.

Quoique le malade assurât n'avoir jamais eu d'accidents syphilitiques, comme dès cette époque le pronostic nous parut grave, il fut convenu qu'il garderait le repos au lit, et qu'il ferait un traitement antisyphilitique avec de la pommade hydrargyrique en frictions (300 grammes furent employés).

A la fin de ce traitement, le testicule, toujours indolent, nous parut plus mou. Nous permîmes au malade de sortir, en ayant le soin d'envelopper l'organe avec de la ouate de coton et du taffetas gommé, et de maintenir le tout dans un suspensoir. De plus, je l'engageai à prendre, tous les matins, une cuillerée à bouche de sirop de raifort

iodé, et plus tard je lui conseillai des pilules de chlorure d'or (60 furent prises).

A la fin d'avril, nous constations pour la première fois une augmentation notable du volume de l'organe et des bosselures à sa surface.

Une nouvelle ponction exploratrice, faite le 20 juin, donna le même liquide que la première fois, et l'examen attentif du testicule ne nous laissa plus aucun doute sur sa dégénérescence complète. Nous fîmes part à sa femme de la nécessité de pratiquer une opération grave; mais, avant de la faire, nous désirâmes avoir l'opinion de M. Nélaton.

Le 28, nous examinons le malade avec M. Nélaton, qui, après avoir constaté que le cordon était sain, engage M. M... à se laisser opérer le plus tôt possible. Le même conseil est donné le lendemain par M. Ricord.

Le 4 juillet, assisté par MM. les docteurs Baudin, Gaudin et moi, le malade ayant été chloroformisé, M. le docteur Amussat procède à l'ablation de la tumeur de la manière suivante :

Un fil de platine est introduit sous la peau, dans la direction du grand axe de la tumeur, au moyen d'un trocart explorateur. Saisissant les portions du fil en dehors de la peau avec deux pinces mises en rapport avec les rhéophores d'une grande pile Grenet, l'opérateur la sectionne sans qu'il s'écoule une goutte de sang. Cette incision, s'étendant de l'extrémité inférieure du sarcocèle jusqu'au pli de l'aine, lui permit d'énucléer facilement avec le doigt toute la tumeur, d'isoler complétement le cordon, et de le sectionner lentement, après l'avoir placé dans l'anse métallique de son sécateur galvanique.

Cette double manœuvre fournit environ deux cuillerées à bouche de sang.

La tumeur enlevée, on recouvre la plaie avec des compresses trempées dans de l'eau fraîche. La nuit fut bonne. Le lendemain, le malade avait 86 pulsations ; il désirait prendre des aliments, on lui accorda du bouillon et des potages.

Du 5 au 10, on lave matin et soir la plaie avec de l'eau additionnée d'eau-de-vie camphrée, et on la recouvre d'un morceau de tulle, d'une compresse fine, d'une plaque d'amadou préparé, imbibés d'eau et recouverts d'un taffetas gommé (pansement à l'eau d'Amussat). Le tout

est maintenu à l'aide d'un large suspensoir garni d'ouate de coton. M. M... garde le lit, et l'on augmente graduellement l'alimentation.

Le 11, les eschares sont en voie d'élimination; le malade va parfaitement bien, et se nourrit comme avant l'opération.

Du 13 au 19, on ne fit plus qu'un pansement tous les deux jours, à cause du rapide développement des bourgeons charnus et de leur tendance à saigner.

A partir du 19, M. M... prit un bain de siége tous les jours pour bien laver la plaie, qui fut pansée avec de la charpie sèche.

Le 30, il commença à sortir.

Fig. 1 et 2.

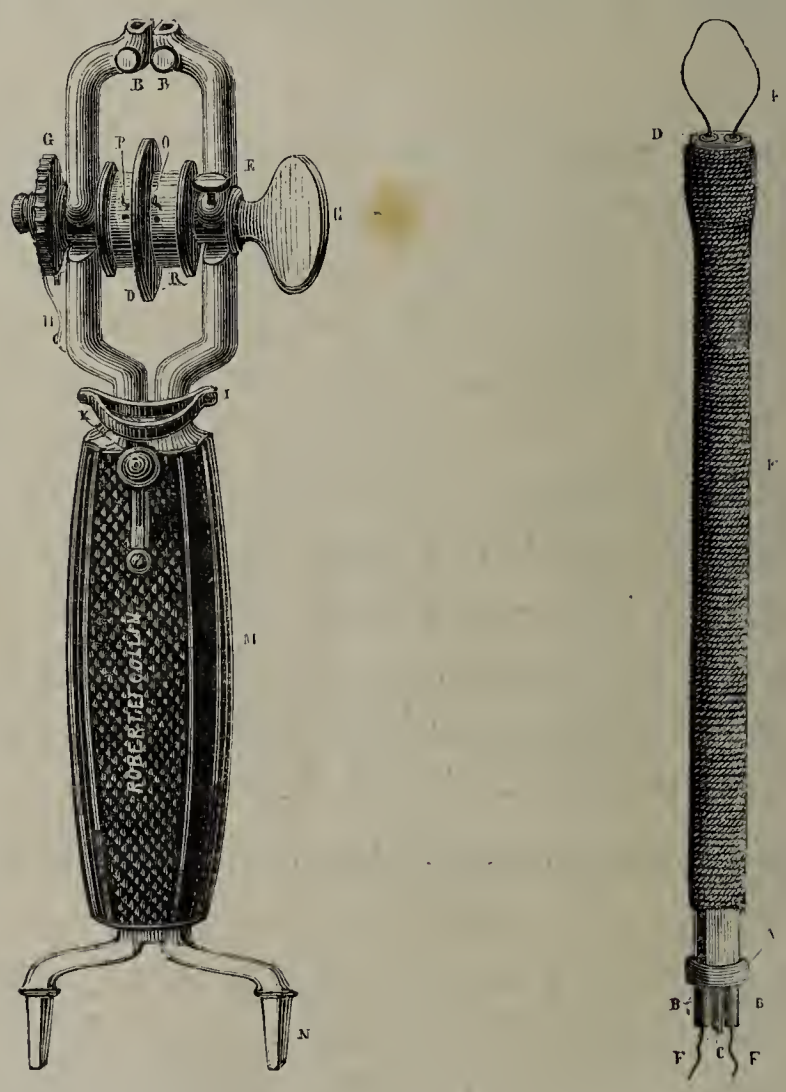

Fig. 1. — Manche du sécateur M. — Interrupteur I. — Lame d'ivoire graduée O.

Fig. 2. — Canule double recouverte d'un ruban et d'un cordonnet de soie K.

Le 7 août, il partit pour la campagne, portant une plaie linéaire peu étendue, qui était complétement cicatrisée le 15 septembre.

Examen de la tumeur. — La tumeur enlevée, nous avons constaté que

Fig. 3.

son grand axe avait 13 centimètres, et son axe transversal plus de

9 centimètres. En fendant la tunique vaginale, il s'écoula une petite quantité de sérosité sanguinolente, et nous trouvâmes le testicule bosselé, et sa surface extérieure parcourue par un grand nombre de vaisseaux de diamètres assez variables, comme on le voit dans la figure ci-jointe, faite immédiatement après l'opération. Le cordon, examiné avec soin, nous a paru sain.

Plusieurs jours après, l'ayant ouverte en suivant la direction de son grand axe, nous avons trouvé le testicule complétement dégénéré. M. le docteur Robin, ayant bien voulu l'examiner au microscope, nous a fait savoir que « *cette tumeur était un encéphaloïde type* ».

Du reste, l'inspection à l'œil nu de la coupe, nous ayant permis de voir une substance cérébriforme divisée par des cloisons qui répondaient aux bosselures extérieures, était venue confirmer le diagnostic que nous avions porté avant l'opération.

La plupart des chirurgiens s'accordent aujourd'hui pour conseiller l'ablation de certaines tumeurs du testicule, et surtout du sarcocèle, qu'il est important d'enlever aussitôt qu'un diagnostic positif a pu être établi, afin d'écarter le plus possible les chances de récidive, et de soustraire le malade à une prolifération de la maladie.

Dans ce cas, nous avons choisi pour l'ablation de cette tumeur la galvanocaustique thermique comme étant la méthode qui permet le plus sûrement d'éviter les hémorrhagies, l'érysipèle et la pyohémie.

Nos prévisions ont été pleinement confirmées, comme on a pu le voir en lisant cette observation. Nous avions, du reste, un précédent favorable dans l'ablation d'un énorme fongus du testicule, que nous pratiquâmes, il y a deux ans, avec M. le docteur Mallez.

Ayant eu occasion de voir M. M... il y a quelques jours, nous avons constaté qu'il n'y avait pas trace de récidive, et qu'il jouissait d'une excellente santé. Prenant en considération l'exis-

tence d'une diathèse herpétique, nous avons fait appliquer au bras gauche un vésicatoire, qu'il conservera jusqu'à nouvel ordre (1).

Au mois d'avril 1871, vingt-deux mois après l'opération, j'ai revu M. M..., qui jouissait d'une excellente santé. L'examen de la région inguinale droite m'a permis de m'assurer qu'il n'y avait pas de récidive. Pensant que le vésicatoire placé au bras gauche après l'opération, et fonctionnant depuis lors très-régulièrement, avait un avantage réel, j'ai conseillé à M. M... de le conserver.

A. Amussat.

(1) *Gazette des hôpitaux de Paris*, 1869, p. 570.

PARIS. — IMPRIMERIE DE E. MARTINET, RUE MIGNON, 2.

des autres, dans le sens longitudinal, par des cloisons obliques ou presque horiz tales. Leurs parois sont minces et molles ; leur cavité renferme une grande quan de grains d'amidon ; 4° une couche cambiale *d*, peu épaisse, à cellules petites, c tenant aussi de l'amidon, sépare le liber du bois ; 5° le bois constitue toute la pa centrale de la racine ; il est formé d'éléments qui, sur une coupe transversale (fig. 1 et 128 *c*), paraissent tous à peu près semblables, de sorte qu'on ne peut y disting ni rayons médullaires ni vaisseaux. Leur contour est plus ou moins quadrangul ou pentagonal. Leurs parois sont épaisses, et leur cavité, assez large, est remplie grains d'amidon. Vers le centre de la racine (fig. 128 *b*, *f*), seulement, on voit quelq éléments plus larges, vasculaires. A l'aide de coupes longitudinales, radiales, ou t gentielles, on peut s'assurer que le bois est formé d'éléments tous semblables. Ce s des cellules plus ou moins allongées, à peu près fusiformes, à parois épaisses et po tuées, se colorant fortement dans la solution acétique de bleu d'aniline. Certains ces éléments sont plus allongés que les autres, mais tous ont les mêmes caractè et l'on ne peut distinguer, comme l'indique bien la figure 128 *d*, ni rayons méd laires ni vaisseaux.

L'Ipécacuanha annelé de Carthagène offre la même structure anatomique l'Ipécacuanha annelé ordinaire. Aucun détail ne peut permettre de les reconna à l'aide du microscope, l'aspect extérieur des fragments peut seul les faire distingu [Trad.]

(*c*) Deux sortes d'Ipécacuanha striés existent dans le commerce. Longtemps conf



Fig. 128 *c*. Racine d'Ipécacuanha annelé ordinaire. Coupe transversale dans la région libérienne et la périphérie du bois.

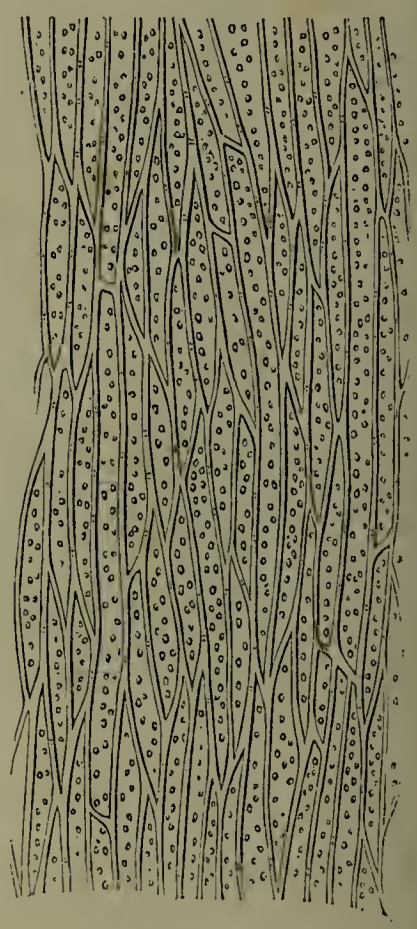

Fig. 128 *d*. Racine d'Ipécacuanha annel Coupe longit. tangentielle dans le bois.

dues par les auteurs, elles ont été bien distinguées par M. Planchon, mais les no qu'il leur a donnés : *Ipecacuanha strié majeur* et *Ipecacuanha strié mine* sont tirés d'un caractère, la grosseur, qu'il a crue constante, et qui est au c traire, comme nous le verrons plus bas, très-variable. Il n'en est pas ainsi de la co